

EXTRÉMNÍ NEZRALOST LÉKAŘSKÁ PÉČE A RODIČOVSKÁ LÁSKA

MUDr. Ivana Ryglová

ANAMNÉZA

Matka r.1994, Hellp sy, převezena na vyšší pracoviště pro těžký oligohydramnion, patologické toky pupečnÍkem.

Neúplná indukce plicní zralosti provedena před převozem.

Porod ve 24+6,hm 370 gr,délka 24 cm/pod 3 percentilem/

AS 1-1-8

1. HOSPITALIZACE OD 7.3.2017-9.11.2017

Profylaktická intubace

Plicní ventilace

Parenterální výživa


Analgosedace, myorelexace

Pro nízkou kontraktilitu myokardu podpora dobutaminu

Těžká hypoglikemie inertní na parentn.podání glukózy, zahájena th inzulinem

Podání mateřského mléka

Ve 40. hod plicní hemorraghie, zvýšen ventilační režim



3. den života laboratorní známky infekce, zahájena th Amikacinem a Prostaphalinem

Korekce trombocytopenie a anemie transfuzí trombocytů a erytrocytů

Pro hyperkapnii UPV měněna na vysokofrekvenční oscilační ventilaci

Na konci 2. týdne rozvoj sepse St. aureus s paralyt.ileem

3. týden retence tekutin a zhoršení plicních fcí, podán tenzamin pro zvýšení diuresy

21. den života preextubační th.hydrocortizonu

25. den ventilační selhání,rozvoj pneumonie vyvolané St.au, rozvoj paralyt.ileu

ATB změněna pro kolonizaci Vankomycin+ Amikacin na Oxacilin

Pokusy o neúspěšnou extubaci, opak.známky zánětl. reakcí

Hypofosfatémie, hpokalcémie

Retinopathie II-III st.ošetřena laserovou fotokoagulací v 80. dni života

Splněna diagostická kritéria pro těžkou BPD

Patologická zlomenina diafýzy p. femuru

VYŠETŘENÍ

RTG SRDCE A PLIC 21x

SONO MOZKU 10x

UZ BŘICHA 5x

SONO SRDCE A ECHO SRDCE 6x

KONSILIA

KARDIOLOGICKÁ, NEUROLOGICKÁ, ORTOPEDICKÁ, ORL, OČNÍ

UMĚLÁ PLICNÍ VENTILACE 139 DNÍ

TRANSFUZE 8x ERY MASA 1x TROMBO

ATB 8x

PARENTRERÁL. VÝŽIVA PLNĚ 37 DNÍ, FOTOTH., FYZIOTERAPIE

DIAGNOZA:

EXTRÉMNÍ NEZRALOST 25 TÝDEN

IUGR

MÍRNÁ AMNITIDA

SY DECHOVÉ TÍSNĚ NOVOROZENCE

PLICNÍ KRVÁCENÍ VZNIKLÉ V PERINTÁL.OBDOBÍ

TRACHEOMALÁCIE

BRONCHOPULMONÁLNÍ DYSPAZIE TĚŽKÉHO STUPNĚ

PLICNÍ HYPERTENZE

NOVOR. SEPSE KOLONIZ. ST. AUREUS

OPAKOVANÉ ATAKY PNEUMONIE

ATELEKTÁZA V P.PLIC.POLI

OSTEOPATHIE Z NEZRALOSTI, RACHITIDA,-PATOL.FRAKTURA DISTÁL.DIAFÝZY P.FEMURU

RETINOPATHIE ROP 2-3



PŘECHODNÁ TROMBOCYTOPENIE

ANEMIE Z NEZRALOSTI

NOVOROZENECKÁ ŽLOUTENKA Z NEZRALOSTI

TRACHEOBRONCHITIDA

CENTRÁLNÍ TONUSOVÁ A KOORDINAČNÍ ODCHYLKA

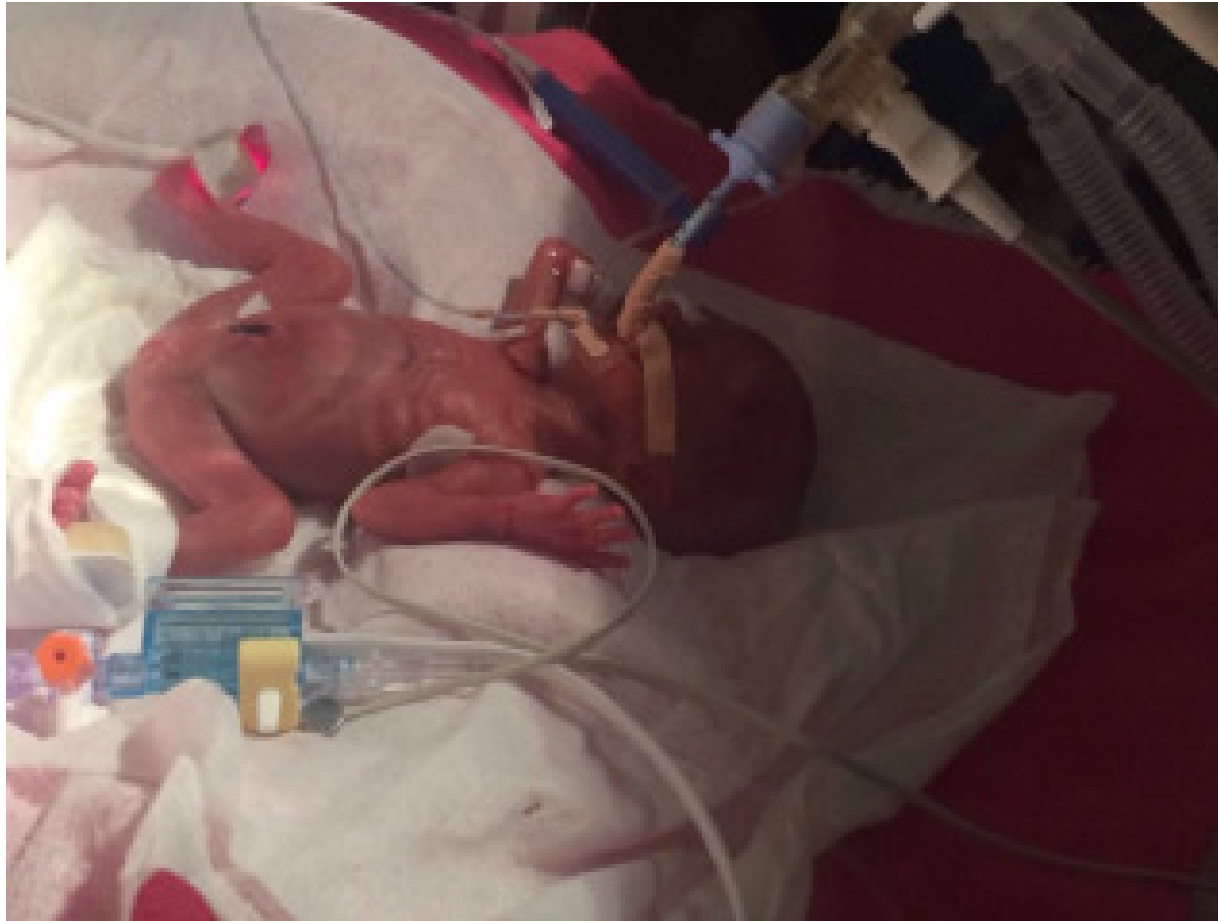PM RETARDACE

OPOŽDĚNÍ VÝVOJE, HYDROCEPHALUS EVACUO

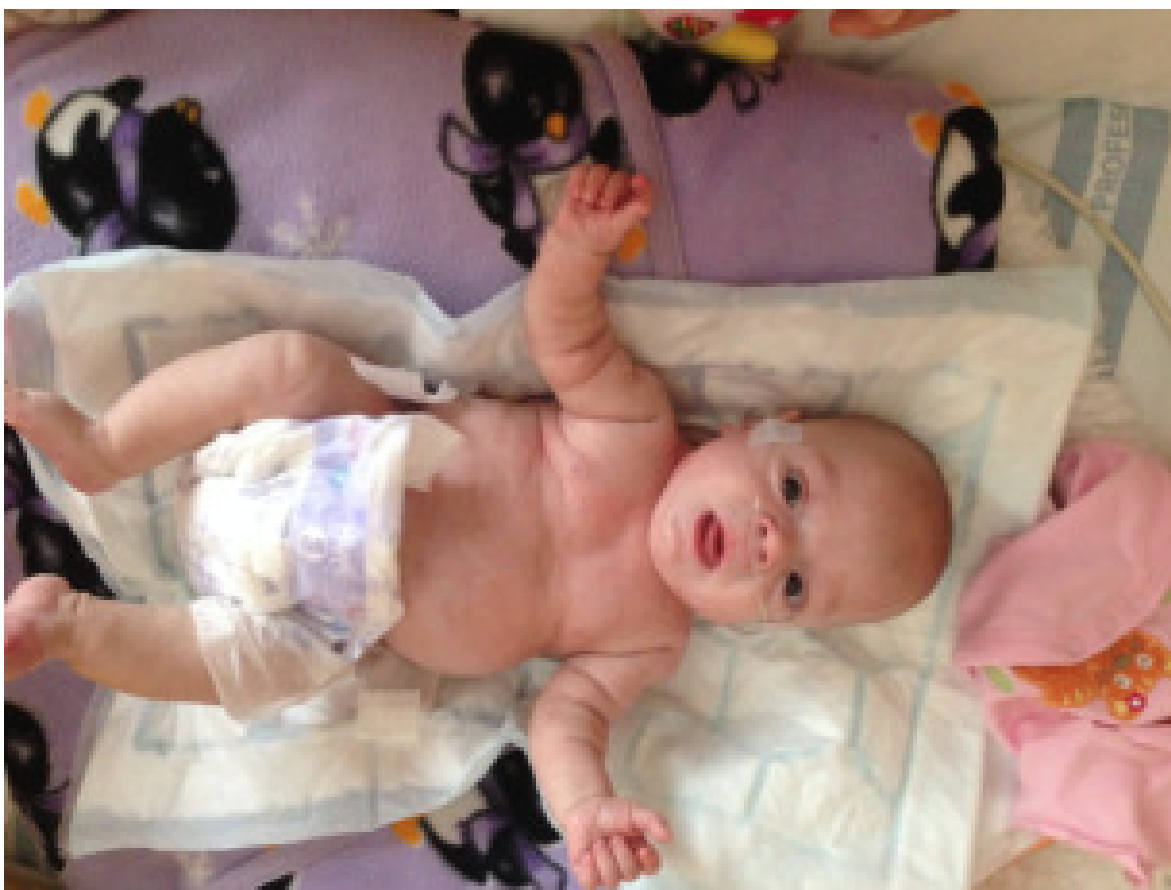POSTEXTUBAČNÍ AFONIE

HYPODYSPLAZIE LEDVIN S ROZVOJEM CYSTICKÝCH ZMĚN A KORTEXU

2 .DEN ŽIVOTA



7. MĚSÍC ŽIVOTA



9.11.-15.11.2017 DĚO
NEMOCNICE HAVLÍČKŮV BROD
20.11.-23.12.2017 FN BRNO
ČERNOPOLNÍ/ARO/
ZAVEDENÍ
GASTROSTOMIE, TRACHEOSTOMI
E
20.1.-31.1.2018 FN BRNO
ČERNOPOLNÍ/ARO, INF, ARO
31.1.-26.2.2018 FN BRNO/ARO, INF,
ARO, PED/

DOTYKOVÉ DIAGNÓZY .

JINÉ PŘECHODNÉ PORUCHY
METABOLISMU CA A MG
RESISTENCE
ZPROSTŘEDKOVÁNA
ŠIROKOSPEKTRÝMI BETA-
LAKTAMOVÝMI ATB
GASTROSTOMIE
TRACHEOSTOMIE
SYMPTOMAT.EPILEPSIE S
PARCIÁLNÍMI ZÁCHVATY
MIKROCEPHALIE

AMBUKLANČE, NEUJČELOUČIL,
ORL /1XTÝDNĚ VÝMĚNA
TRACHEOSTOMICKÉ KANYLY/

DĚO NEM. HAVLÍČKŮV BROD:
RIZIKOVÁ AMBULANCE
FN BRNO: KARDIOLOGIE,
ALERGOLOGIE
FN PRAHA: CENTRUM
KOMPLEXNÍ PÉČE
PLDD
DC JIHLAVA FYZIOTERAPIE

OTÁZKA NA KONEC:
JDE O CHRONICKY NEMOČNÉ
DÍTĚ, NEBO O DÍTĚ KTERÉ SPĚJE
K PALIATIVNÍ PÉČI Z PRINCIPU
SVÉHO ONEMOČNĚNÍ?

MNOHO OTÁZEK
MNOHO ODPOVĚDÍ.....



DĚKUJI ZA POZORNOST